

## C) CARNEIRO

A carcaça preparada, aberta segundo o plano sagital na linha esternal e na parede do ventre, é fornecida com cabeça.

No talho divide-se em duas metades laterais, rachando a sínfise ísquio-púbica e em seguida a coluna vertebral. O corte ao nível do sacro é desviado para a direita, de modo a deixar o rabo na meia carcaça esquerda, a qual fica também com a cabeça ligada.

Da meia carcaça separam-se, pela ordem de enumeração, depois de retirado o sebo das cavidades, as peças seguintes:

- 1 — PERNA;
- 2 — PÁ;
- 3 — PEITO;
- 4 — VÃO DAS COSTELETAS;
- 5 — CACHAÇO;
- 6 — CABEÇA.

### 1 — PERNA

Isola-se esta peça, que corresponde ao membro pélvico, pelo plano articular lombo-sagrado, depois de praticada a incisão dos músculos da parede abdominal inferior e lateral a partir do bordo anterior do pube até ao ângulo da anca, seguindo a arcada crural.

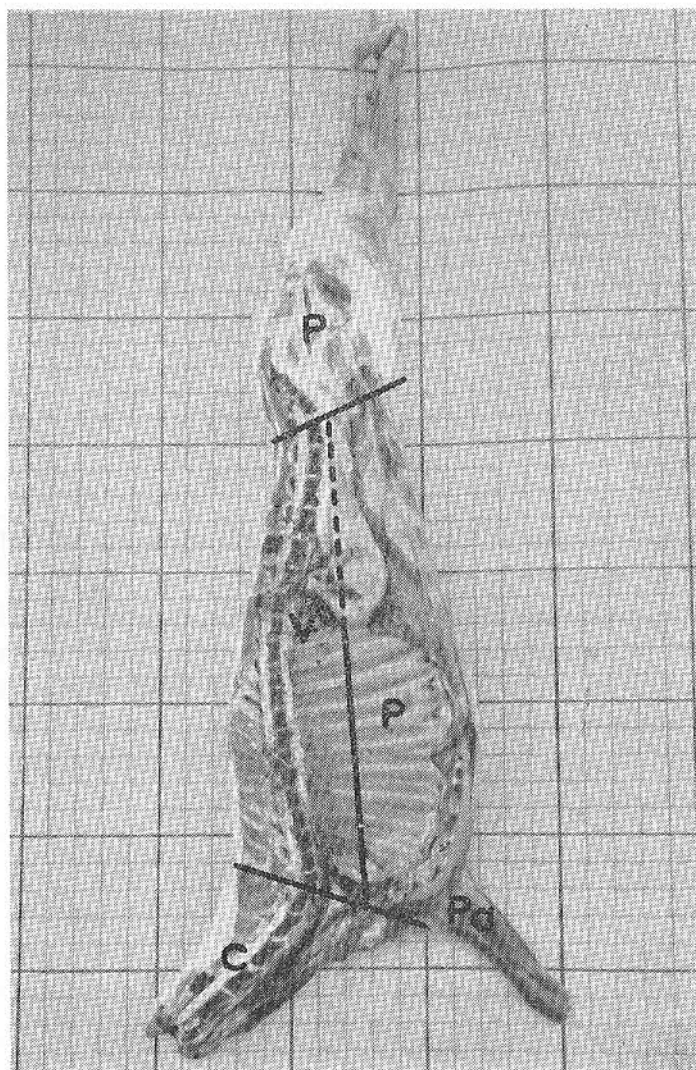


Figura 130

Carneiro (face medial)

*P* — perna; *Pa* — pá; *P* — peito; *V* — vão das costeletas

2 — PÁ

Para se extrair a pá (membro torácico) cortam-se, junto do bordo posterior dos músculos olecranianos, em incisão rectilínea até à escápula,

o panículo e os músculos grande dorsal e trapézio dorsal. A cartilagem de prolongamento da omoplata é dividida paralelamente ao seu bordo inferior, atingindo-se também o trapézio e o rombóide; à frente cortam-se os músculos bráquio-cefálico, omo-traqueliano e trapézio cervical, junto do contorno anterior do membro. Cindem-se em seguida os músculos axilares, levanta-se a pá; destroem-se os apegos do angular e do grande dentado.

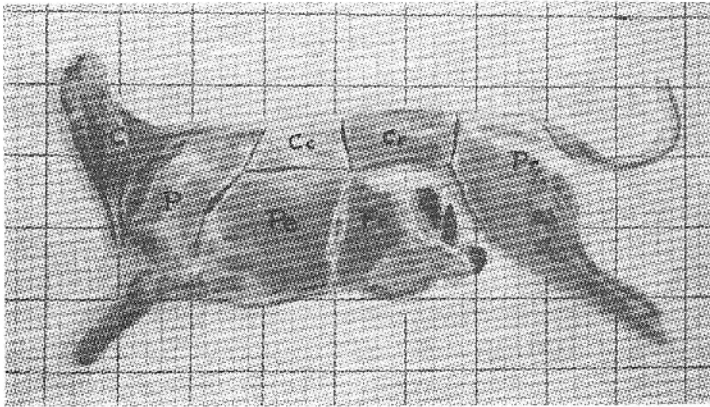


Figura 131

*C — cachaço; P — pá; Cc — costeleta da costela; Cr — costeleta da rilada; Pe — peito; Fr — fralda; Pr — perna*

### 3 — PEITO

Separa-se o peito traçando uma incisão rectilínea, nos músculos da parede lateral do abdome, rente às apófises costiformes, até ao meio da 13.<sup>a</sup> costela. Este corte prolonga-se para a frente interessando todas as costelas e indo morrer no 1/3 médio do 1.<sup>o</sup> arco costal, que divide também. As porções das paredes torácica e abdominal situadas abaixo da referida linha, constituem o peito. A extensão superior reúne o vão das costeletas e o cachaço.

*Base esquelética:* Porções médias e inferiores dos arcos costais e o hemi-esterno.

*Constituição muscular:* panículo carnudo, oblíquos externo e interno do abdome, retractor da última costela, transverso e recto abdominais; extensões relativas à base esquelética dos músculos grande dorsal, grande dentado, angular da espádua, peitorais (descendente, transverso e ascendente), recto do tórax, triangular do esterno, intercostais.

**DIVISÃO:** Desta região separa-se, por um corte conduzido pelo último espaço intercostal, a FRALDA, que corresponde a quase toda a extensão dos músculos abdominais.

#### 4 — VÃO DAS COSTELETAS

É uma peça da meia carcaça, correspondente às porções lombar e dorsal com os segmentos superiores das costelas anexas. Individualiza-se pelos cortes que a separam do cachaço, da perna e do peito, dos quais os dois últimos foram já definidos. A incisão do limite anterior corre entre a última vértebra cervical e a primeira dorsal.

**Base óssea:** metades laterais dos espondis lombares e dorsais e frações superiores das costelas respectivas.

**Constituição muscular:** trapézio dorsal e porções relativas à base esquelética dos músculos rombóide, angular, esplénio, complexos, transversário, longo do pescoço, grande dorsal, grande dentado e intercostais; músculos pequenos dentados anterior e posterior, longo espinhoso, longo dorsal, longo costal, transversário espinhoso do dorso e dos lombos e supracostais; extremidade pré-iliacal do nadegueiro superficial.

**DIVISÃO:** Desta região separam-se as COSTELETAS DA RILADA, correspondentes à região lombar e as COSTELETAS DA COSTELA, que têm por base esquelética as vértebras dorsais e as extremidades superiores das costelas anexas.

#### 5 — CACHAÇO

Atribui-se esta designação à metade lateral da região do pescoço da carcaça preparada.

**Base óssea:** Sete hemivértebras cervicais.

**Constituição muscular:** Trapézio cervical, bráquio-cefálico, omo-traqueliano, esterno-cefálico, esterno-hióideo e esterno-tiróideo; extensões cervicais dos músculos angular da espádua, rombóide, longo do pescoço; músculos intertransversários, transversários-espinhosos, cervical ascendente, grande e pequeno oblíquos da cabeça, escalenos, rectos anteriores da cabeça, tráquelo-atlóideo.

#### 6 — CABEÇA

Corresponde à cabeça anatómica, esfolada, sem chifres e sem língua.